

Workshop

Schulteruntersuchung

Annina Gunti / Bettina Haupt / Dominik Suter

Schulter Übersichtsbefund

Anamnese

Inspektion

Palpation

Aktive Beweglichkeit

Passive Beweglichkeit

Scapulo-thorakales Setting

Spezifische Tests

Impingement

Biceps

- Instabil
- Degenerativ

RM

- Verletzung
- Exzentrische Omarthrose

AC-/SC-Gelenk

- Instab
- Arthrose

GH-Instabilität

- Anteroinferior
- Posteroinferior

Röntgen

- Frakturen
- Tendinitis calcarea

Schulter Übersichtsbefund

Anamnese

Inspektion

Palpation

Aktive Beweglichkeit

Passive Beweglichkeit

Scapulo-thorakales Setting

Spezifische Tests

Impingement

Biceps

- Instabil
- Degenerativ

RM

- Verletzung
- Exzentrische Omarthrose

AC-/SC-Gelenk

- Instab
- Arthrose

GH-Instabilität

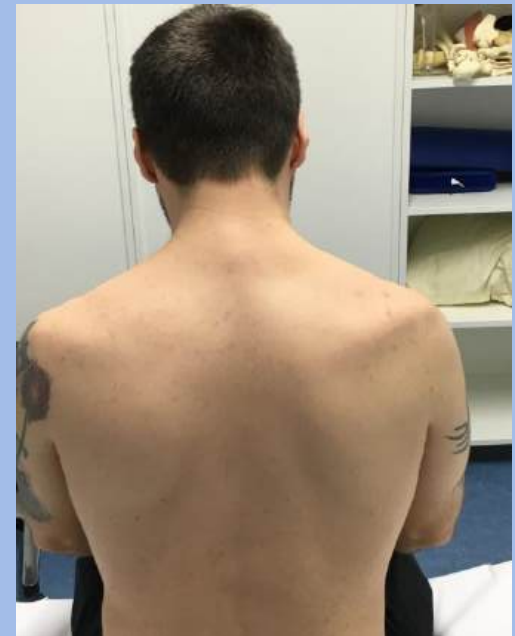
- Anteroinferior
- Posteroinferior

Röntgen

- Frakturen
- Tendinitis calcarea

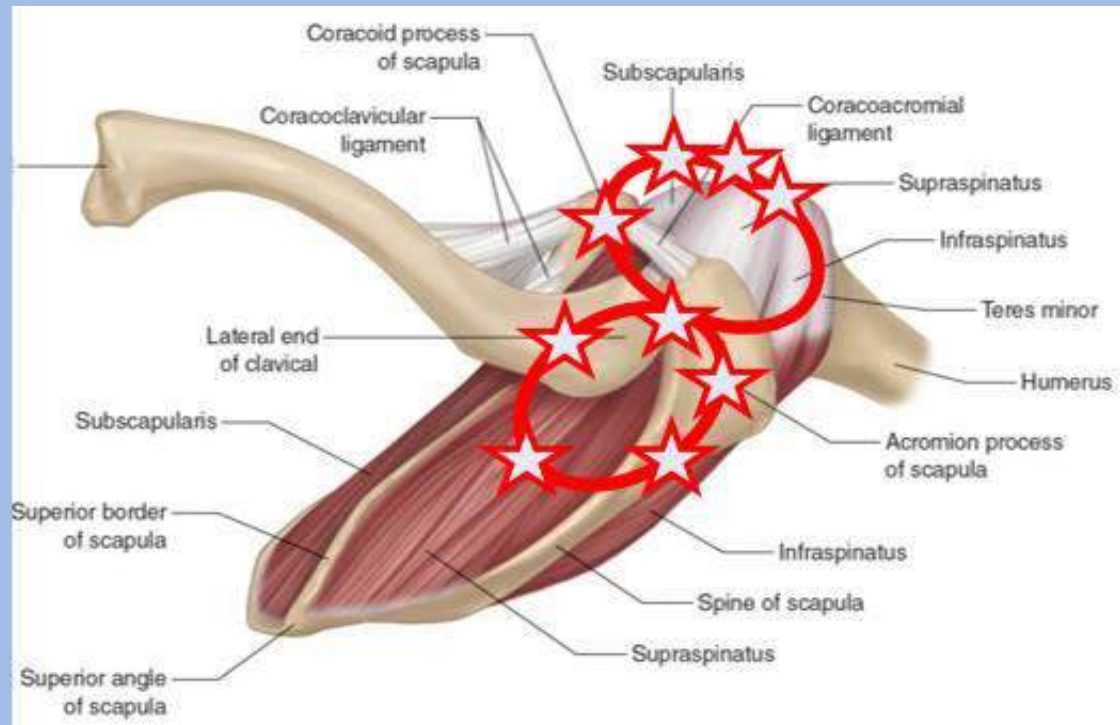
Anamnese & Inspektion

- Schmerzanamnese
- Funktionelle Einschränkungen / ADL
- Kraftverlust, spürbares Knacken/Springen, Parästhesien
- Statik, Seitenvergleich, Atrophie!!



Palpation

Figure of eight



Schulter Übersichtsbefund

Anamnese

Inspektion

Palpation

Aktive Beweglichkeit

Passive Beweglichkeit

Scapulo-thorakales Setting

Spezifische Tests

Impingement

Biceps

- Instabil
- Degenerativ

RM

- Verletzung
- Exzentrische Omarthrose

AC-/SC-Gelenk

- Instab
- Arthrose

GH-Instabilität

- Anteroinferior
- Posteroinferior

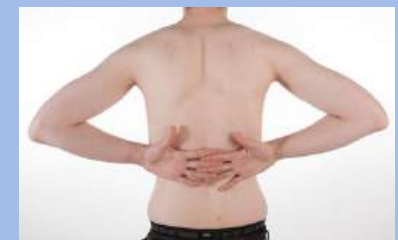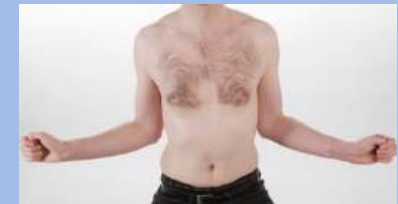Röntgen

- Frakturen
- Tendinitis calcarea

Beweglichkeitsprüfung

Aktive Beweglichkeit

- Flexion (Sagittalebene)
 - Abduktion (Claviculaebene)
 - Aussenrotation
 - Innenrotation
- RM intakt?



Schulter Übersichtsbefund

Anamnese

Inspektion

Palpation

Aktive Beweglichkeit

Passive Beweglichkeit

Scapulo-thorakales Setting

Spezifische Tests

Impingement

Biceps

- Instabil
- Degenerativ

RM

- Verletzung
- Exzentrische Omarthrose

AC-/SC-Gelenk

- Instab
- Arthrose

GH-Instabilität

- Anteroinferior
- Posteroinferior

Röntgen

- Frakturen
- Tendinitis calcarea

Beweglichkeitsprüfung

Passive Beweglichkeit

Um das Gelenk zu beurteilen, ist eine glenohumerale Messung wichtig!

- Elevation → **globale** Messung
- ABD → **glenohumerale** Messung
- AR → **glenohumerale** Messung
- IR → **glenohumerale** Messung in 0° oder 60° ABD

Beweglichkeitsprüfung

Pathologie bezogene Aussage

	Passiv	Aktiv
RM-Ruptur	normal	vermindert
Frozen Shoulder	vermindert	vermindert

Schulter Übersichtsbefund

Anamnese

Inspektion

Palpation

Aktive Beweglichkeit

Passive Beweglichkeit

Scapulo-thorakales Setting

Spezifische Tests

Impingement

Biceps

- Instabil
- Degenerativ

RM

- Verletzung
- Exzentrische Omarthrose

AC-/SC-Gelenk

- Instab
- Arthrose

GH-Instabilität

- Anteroinferior
- Posteroinferior

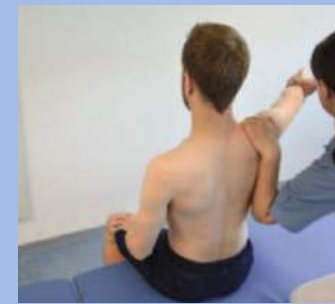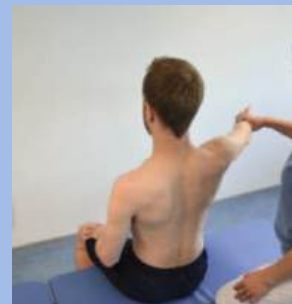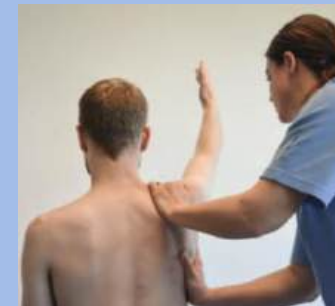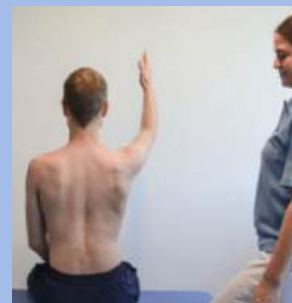Röntgen

- Frakturen
- Tendinitis calcarea

Scapulo-thorakales Setting

Scapular dyskinesis → **Fehlfunktion der Mobilität oder Stabilität**

1. Inspektion beim Bewegen
2. SAT, SRT

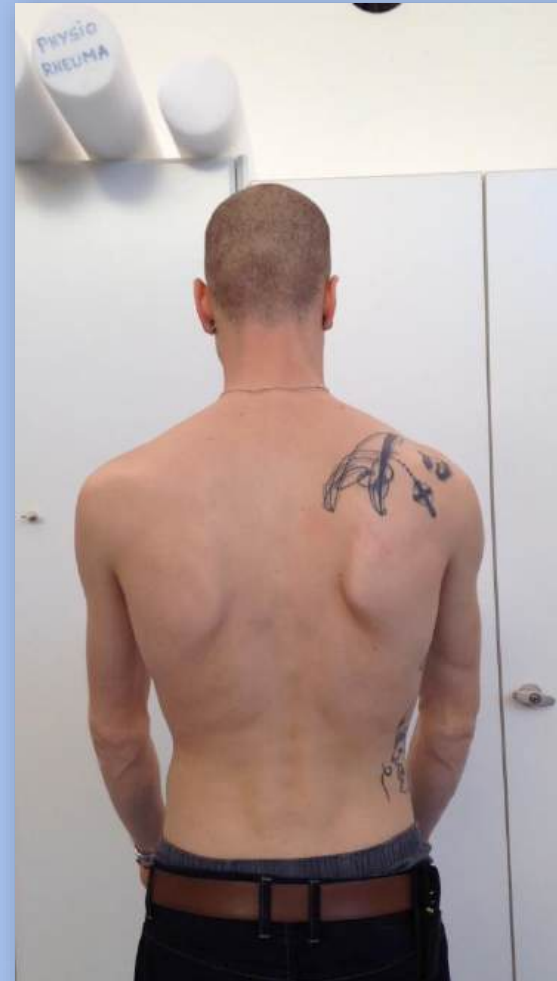

Scapulo-thorakales Setting

Scapula Alata

- Nervus thoracicus longus (M. Serratus anterior)
- Nervus dorsalis scapulae (M. Rhomboideus)
- Nervus accessories (M. Trapezius)

Neuralgische Schulteramyotrophie
Parsonage Turner Syndrom



Schulter Übersichtsbefund

Anamnese

Inspektion

Palpation

Aktive Beweglichkeit

Passive Beweglichkeit

Scapulo-thorakales Setting

Spezifische Tests

Impingement

Biceps

- Instabil
- Degenerativ

RM

- Verletzung
- Exzentrische Omarthrose

AC-/SC-Gelenk

- Instab
- Arthrose

GH-Instabilität

- Anteroinferior
- Posteroinferior

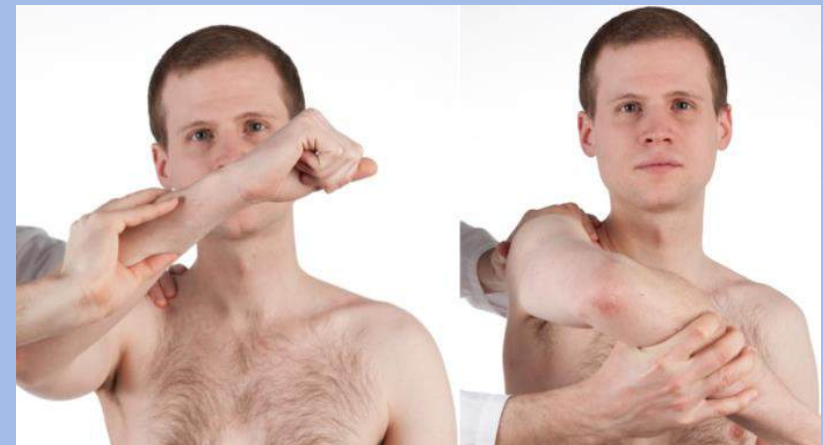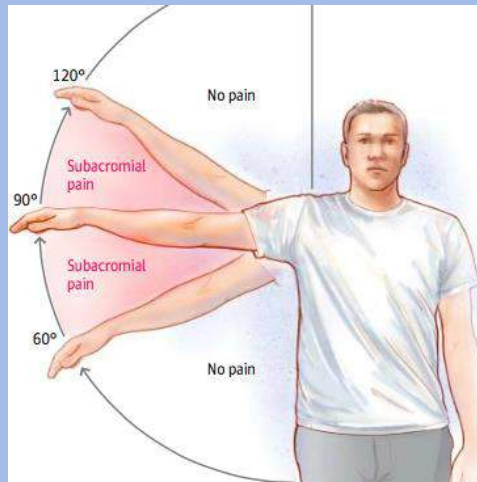
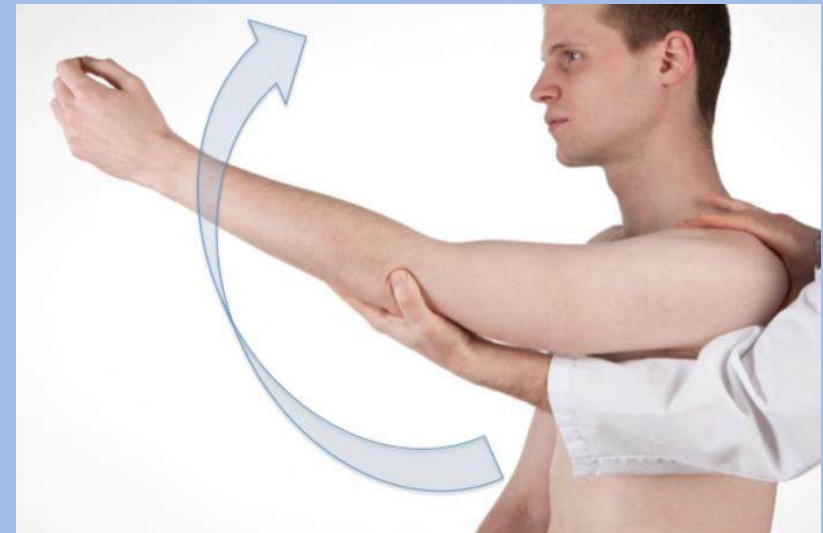Röntgen

- Frakturen
- Tendinitis calcarea

Spezifische Tests: Impingement

Subacromialraum

1. Painful Arc 60-120°
2. Test nach Neer
3. Test nach Hawkins



Schulter Übersichtsbefund

Anamnese

Inspektion

Palpation

Aktive Beweglichkeit

Passive Beweglichkeit

Scapulo-thorakales Setting

Spezifische Tests

Impingement

Biceps

- Instabil
- Degenerativ

RM

- Verletzung
- Exzentrische Omarthrose

AC-/SC-Gelenk

- Instab
- Arthrose

GH-Instabilität

- Anteroinferior
- Posteroinferior

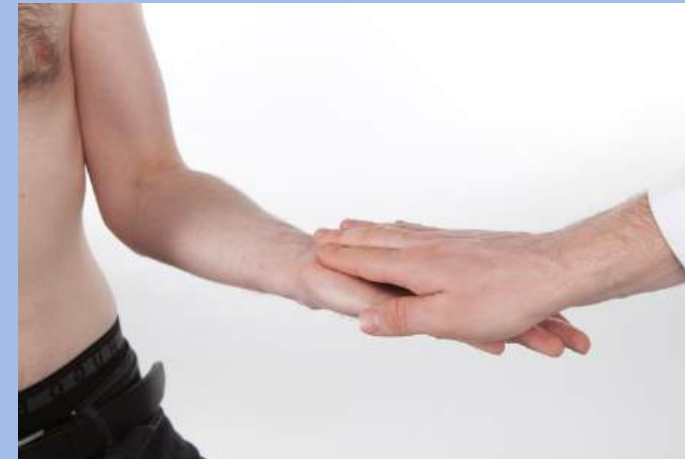
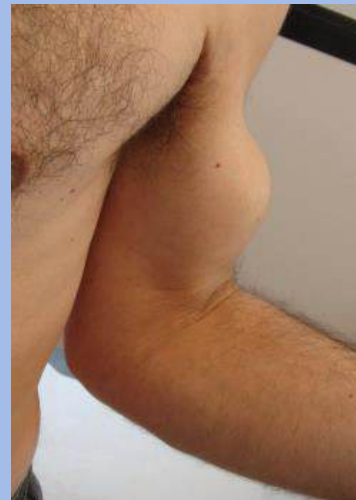Röntgen

- Frakturen
- Tendinitis calcarea

Spezifische Tests: Bizeps

Lange Bizepssehne

1. Druckdolenz Sulcus bicipitalis
2. Palm up Test / Speed Test
3. Popey Sign
4. O'Brien Test



Schulter Übersichtsbefund

Anamnese

Inspektion

Palpation

Aktive Beweglichkeit

Passive Beweglichkeit

Scapulo-thorakales Setting

Spezifische Tests

Impingement

Biceps

- Instabil
- Degenerativ

RM

- Verletzung
- Exzentrische Omarthrose

AC-/SC-Gelenk

- Instab
- Arthrose

GH-Instabilität

- Anteroinferior
- Posteroinferior

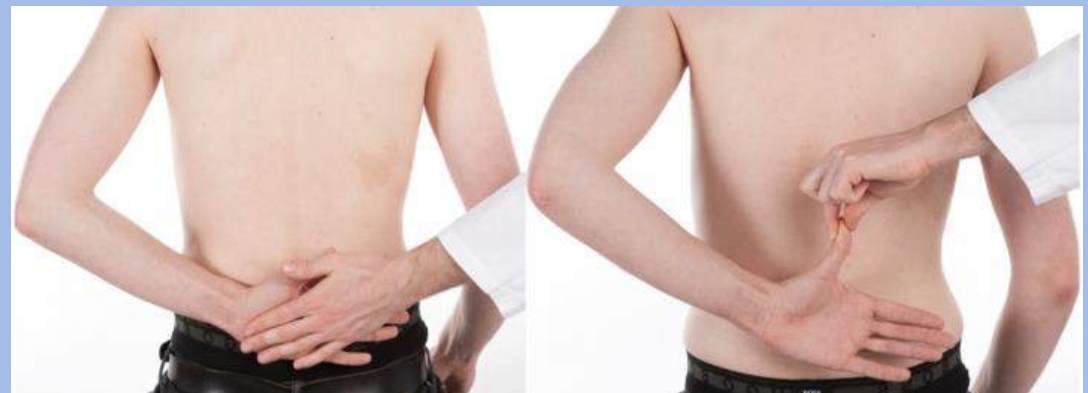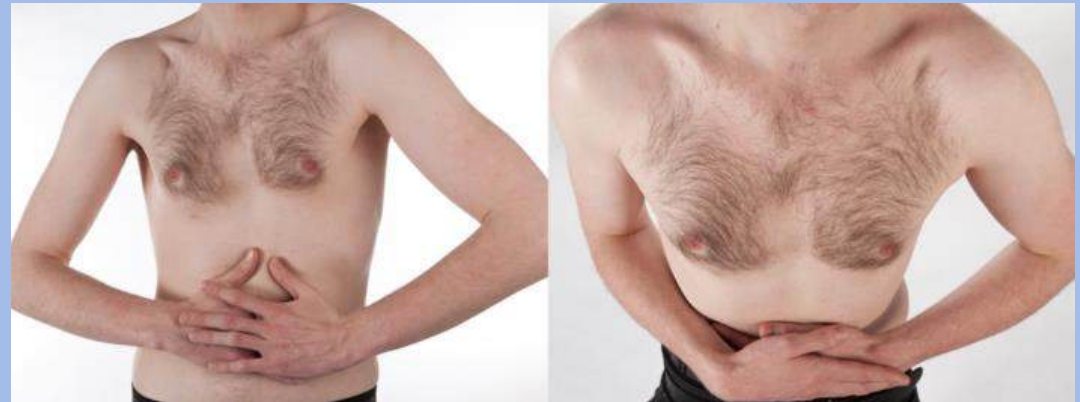Röntgen

- Frakturen
- Tendinitis calcarea

Spezifische Tests: RM

Subscapularis

1. Vermehrte AR
2. Belly-Press Test
3. Lift off Test

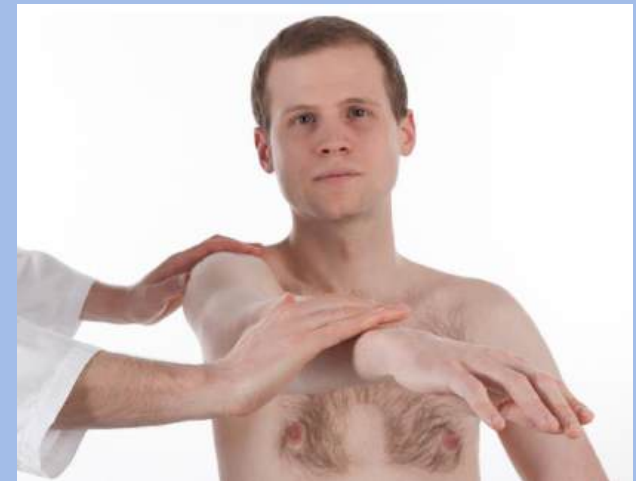
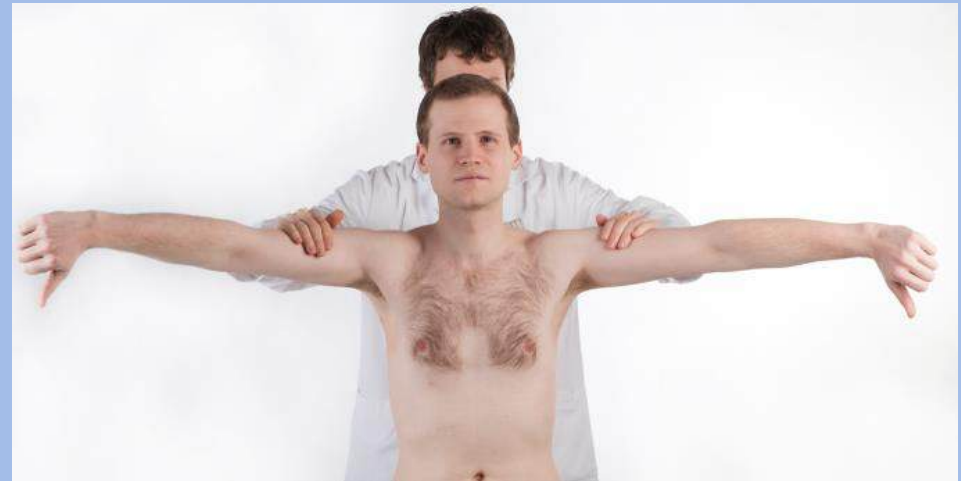
Spezifische Tests: RM

Supraspinatus

1. Jobe Test
2. Whipple Test
3. AR Lag

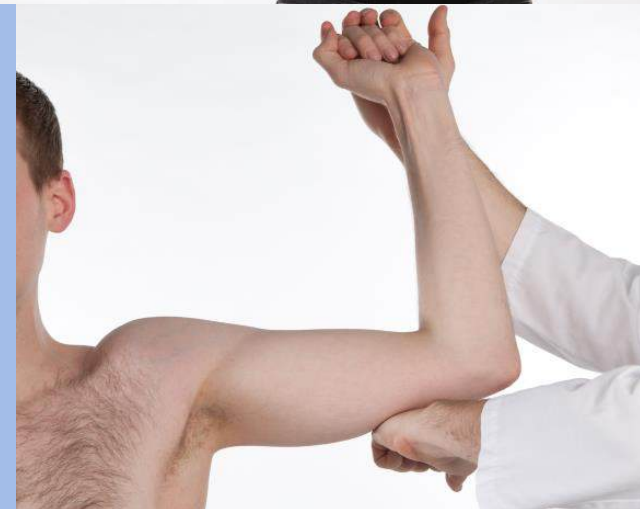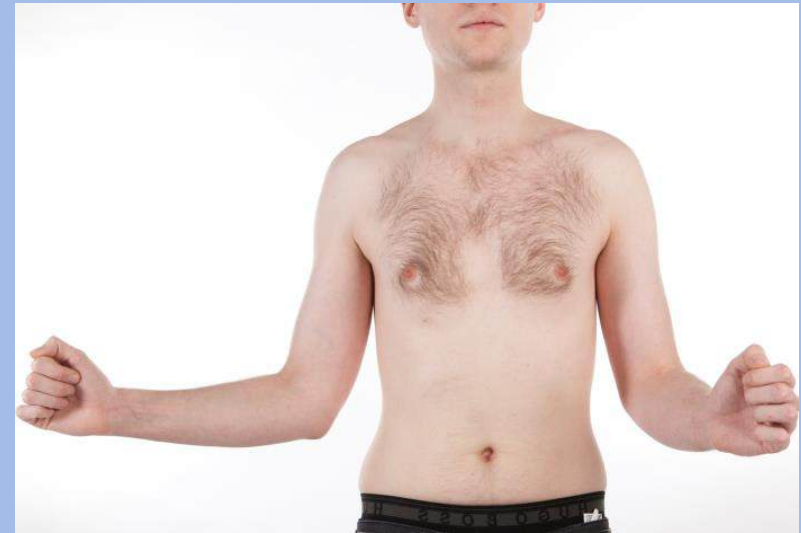
Jobe Test nur auswertbar,
wenn Patient keine Schmerzen
angibt



Spezifische Tests: RM

Infraspinatus

1. Verminderte Kraft in AR
2. AR-Lag $> 15^\circ$
3. Patte Test



Schulter Übersichtsbefund

Anamnese

Inspektion

Palpation

Aktive Beweglichkeit

Passive Beweglichkeit

Scapulo-thorakales Setting

Spezifische Tests

Impingement

Biceps

- Instabil
- Degenerativ

RM

- Verletzung
- Exzentrische Omarthrose

AC-/SC-Gelenk

- Instab
- Arthrose

GH-Instabilität

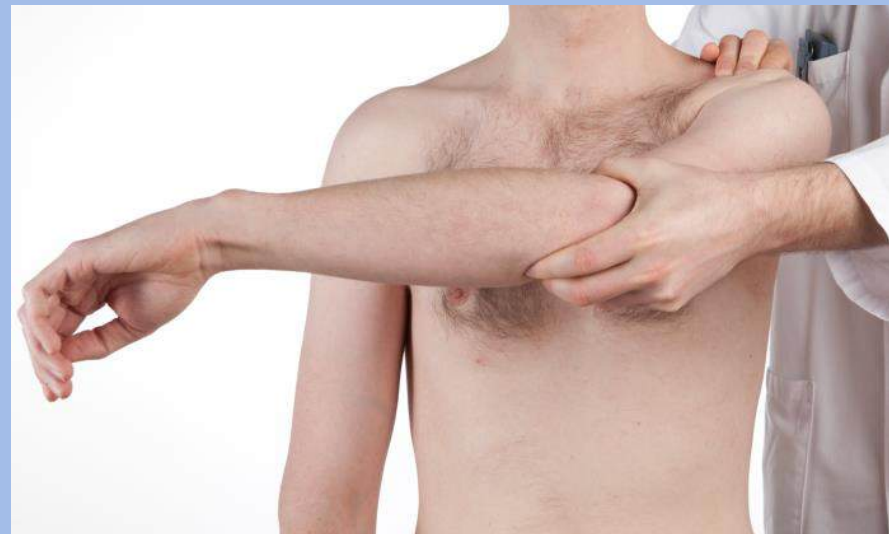- Anteroinferior
- Posteroinferior

Röntgen

- Frakturen
- Tendinitis calcarea

Spezifische Tests: AC-Gelenk

1. Palpation mit Druckdolenz
2. Cross-Body-Test



Schulter Übersichtsbefund

Anamnese

Inspektion

Palpation

Aktive Beweglichkeit

Passive Beweglichkeit

Scapulo-thorakales Setting

Spezifische Tests

Impingement

Biceps

- Instabil
- Degenerativ

RM

- Verletzung
- Exzentrische Omarthrose

AC-/SC-Gelenk

- Instab
- Arthrose

GH-Instabilität

- Anteroinferior
- Posteroinferior

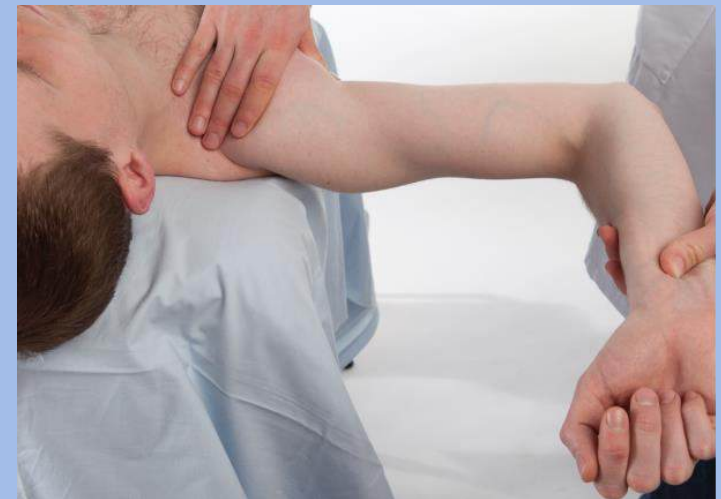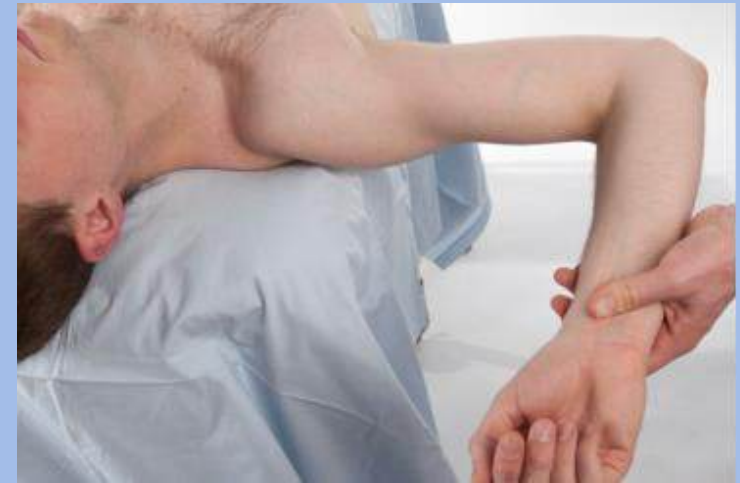Röntgen

- Frakturen
- Tendinitis calcarea

Spezifische Tests: Instabilität

Anteroinferiore Instabilität

Ant. Apprehension,
Relocation Test



Spezifische Tests: Instabilität

Posteroinferiore Instabilität

Jerk Test

